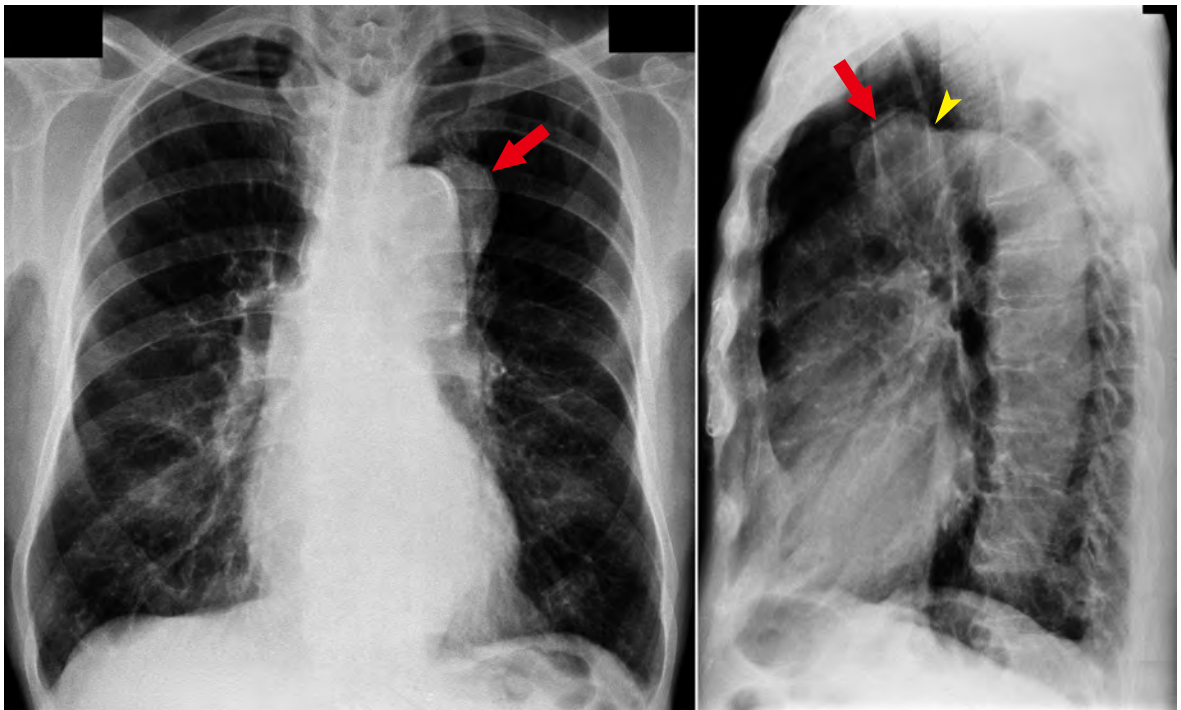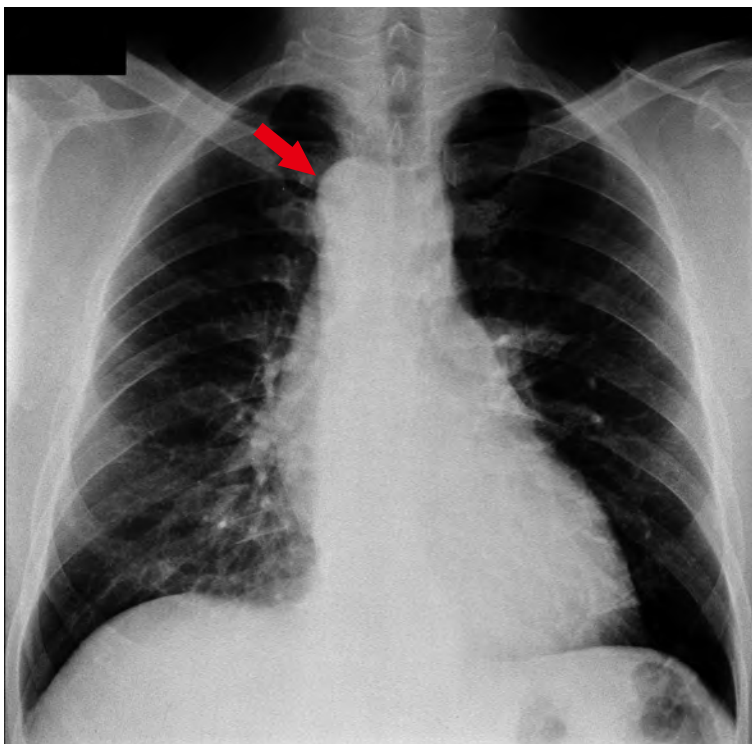


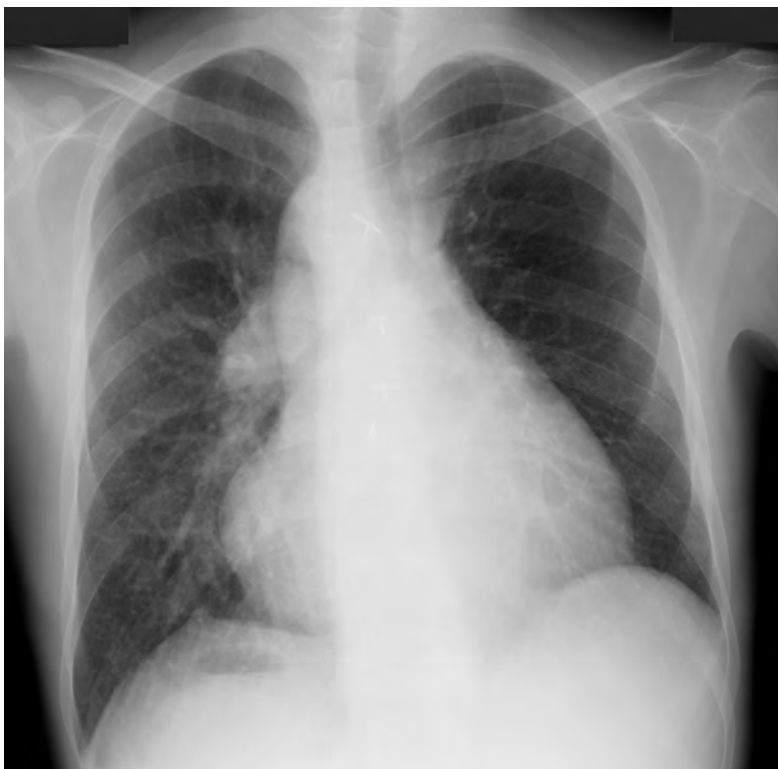① 嚢状弓部大動脈瘤

正面像で左第1弓とシルエットをつくる腫瘍影が観察される。肺癌や弓部大動脈瘤が鑑別にあげられる。しかし、側面像ではこの腫瘍影が大動脈弓と連続していることがわかり、弓部大動脈瘤であると診断できる。



② 右大動脈弓

大動脈弓は患者右胸腔にあり、左第1弓が欠失している。



③ 右肺動脈を上行大動脈に吻合する Waterstone 術後

右肺野の肺動脈は拡張し、肺血流量も増加している。左肺野への血流量は低下している。右大動脈弓を伴う。

(岩永史郎)