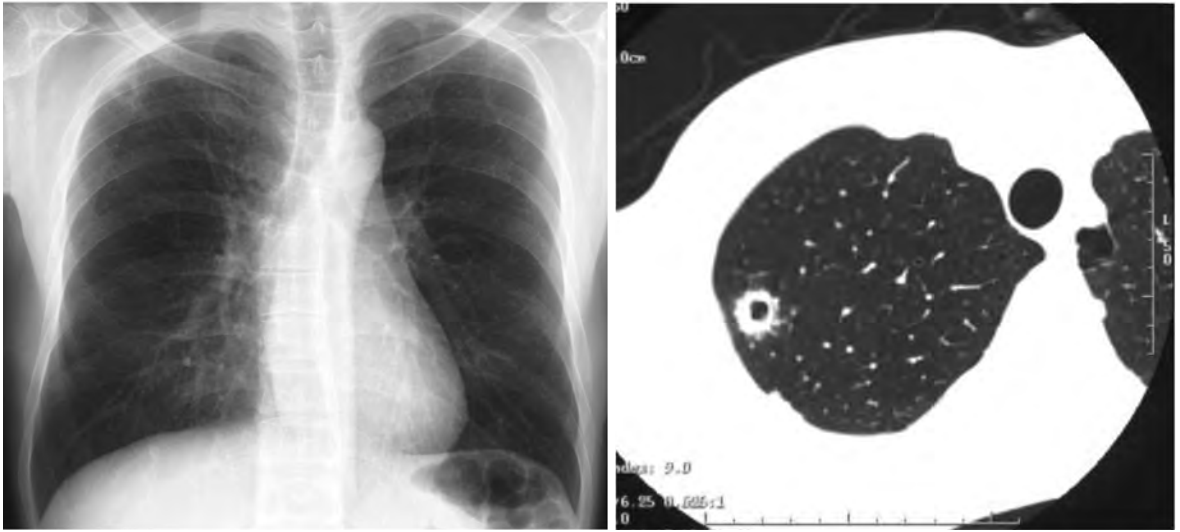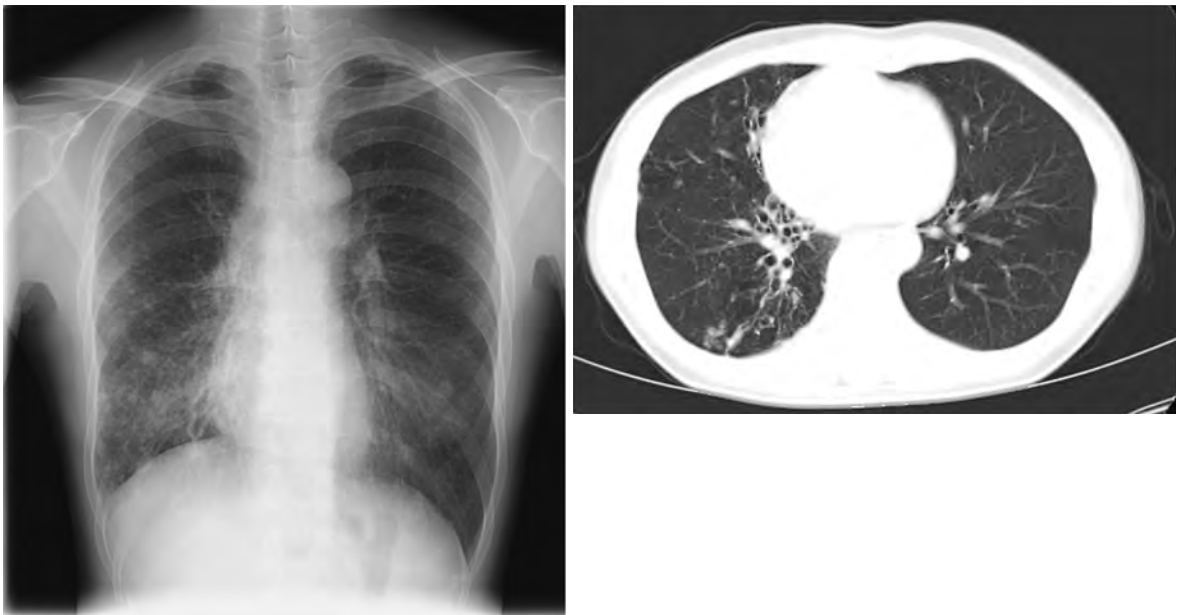


❶ 肺 *M.kansasii* 症の胸部 X 線と CT 画像 (40 歳代, 男性)



❷ 肺 *M.abscessus* 症の胸部 X 線と CT 画像 (50 歳代, 女性)

(鈴木克洋)