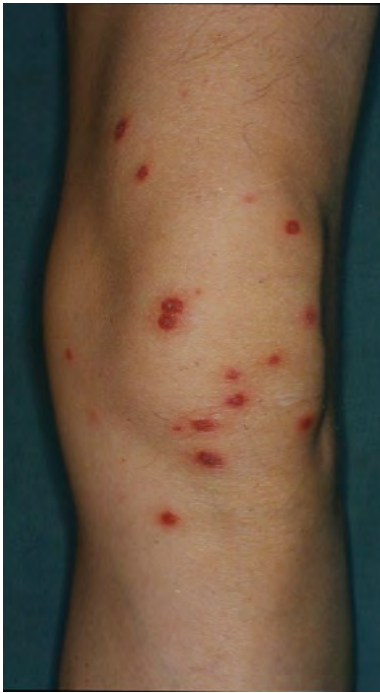
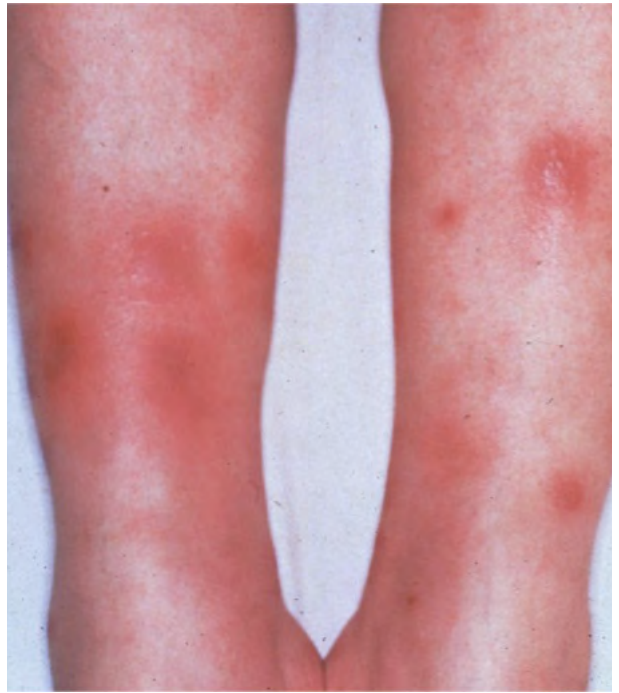
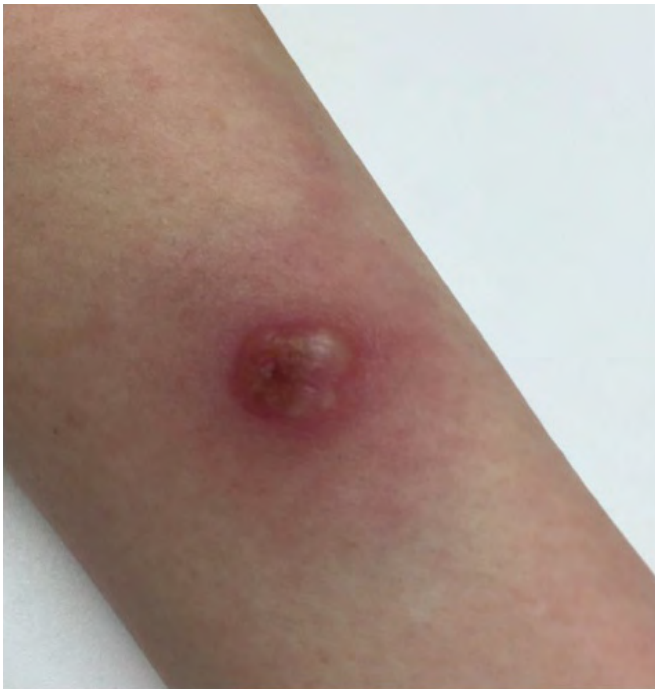

a. 毛嚢炎様皮疹

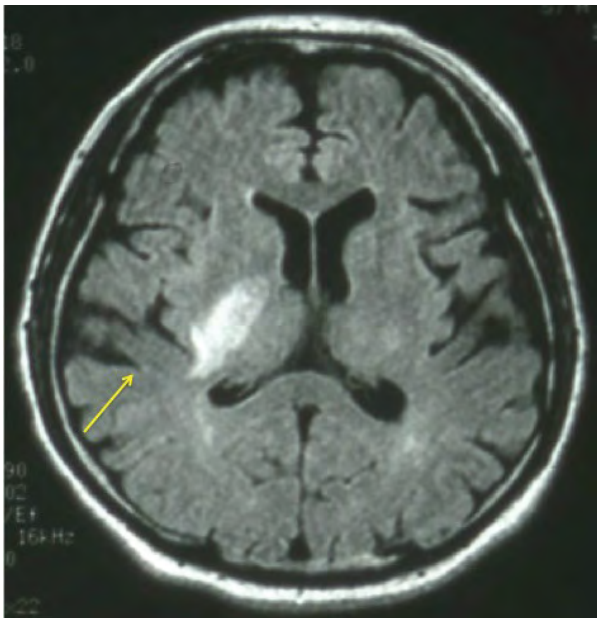

b. 結節性紅斑

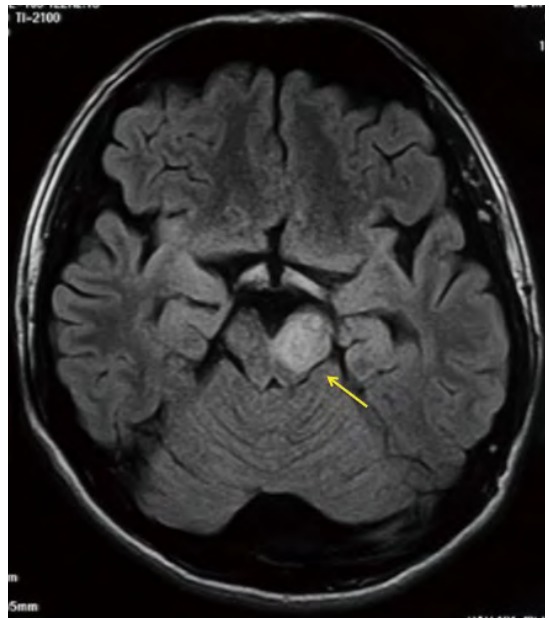


c. 針反応

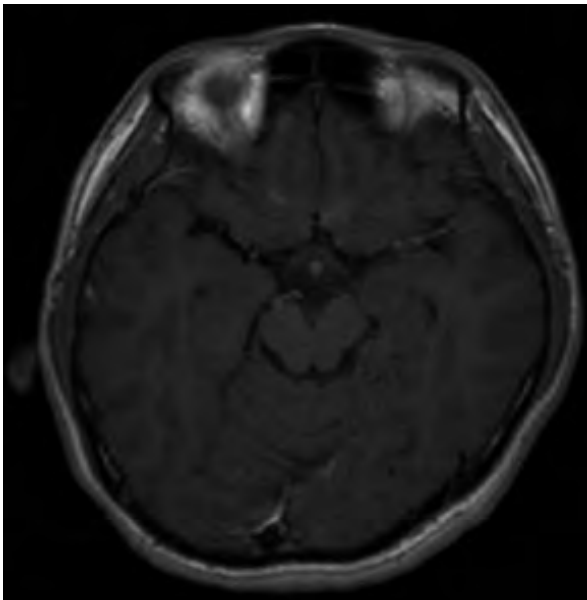
① Behçet 病の皮膚所見



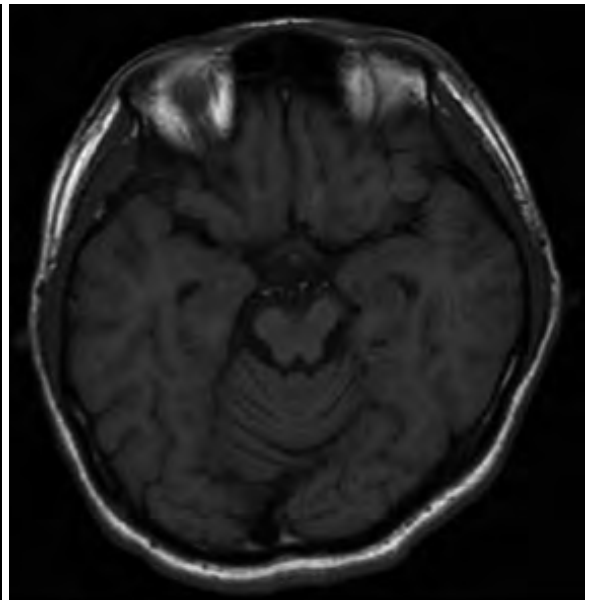
a. 急性型神経 Behçet 病 (軸位断)



b. 急性型神経 Behçet 病 (軸位断). a とは別の患者の所見.

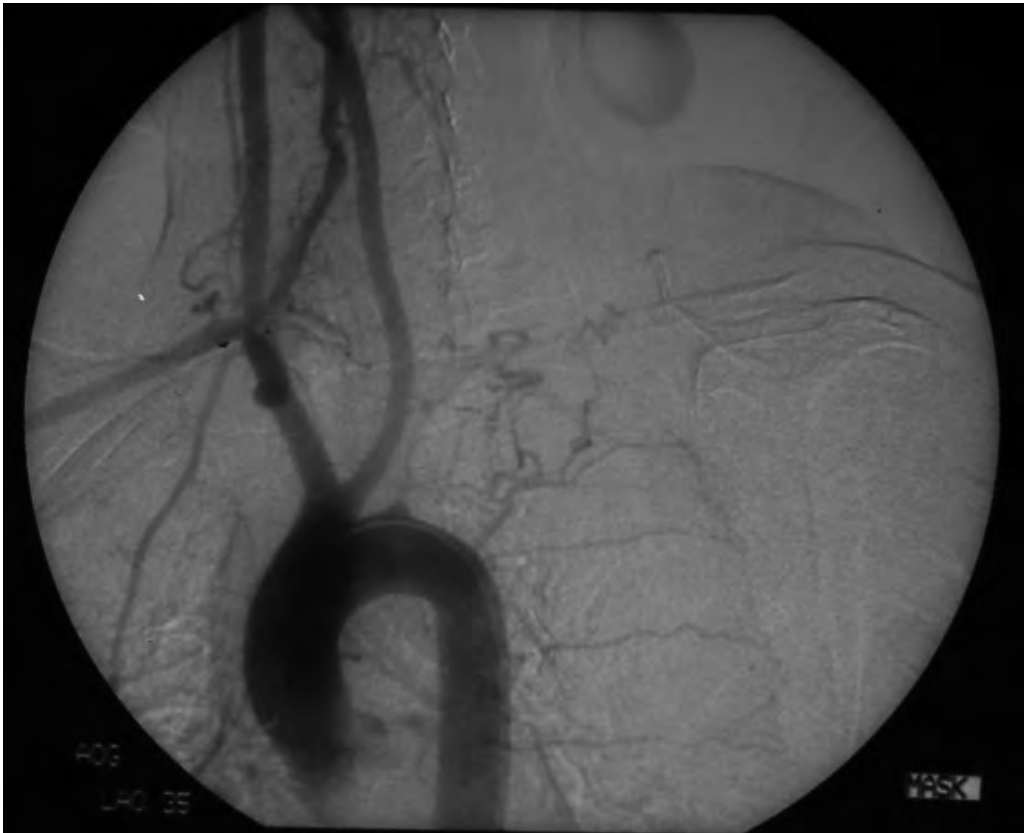

(発症時)



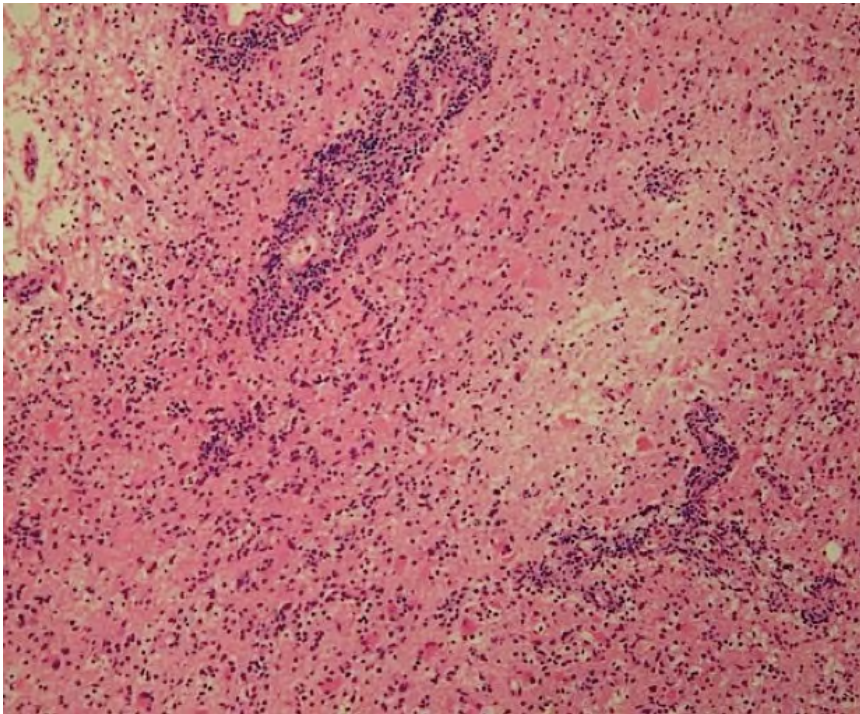
(4年後)

c. 慢性進行型神経 Behçet 病の脳幹の萎縮の進行

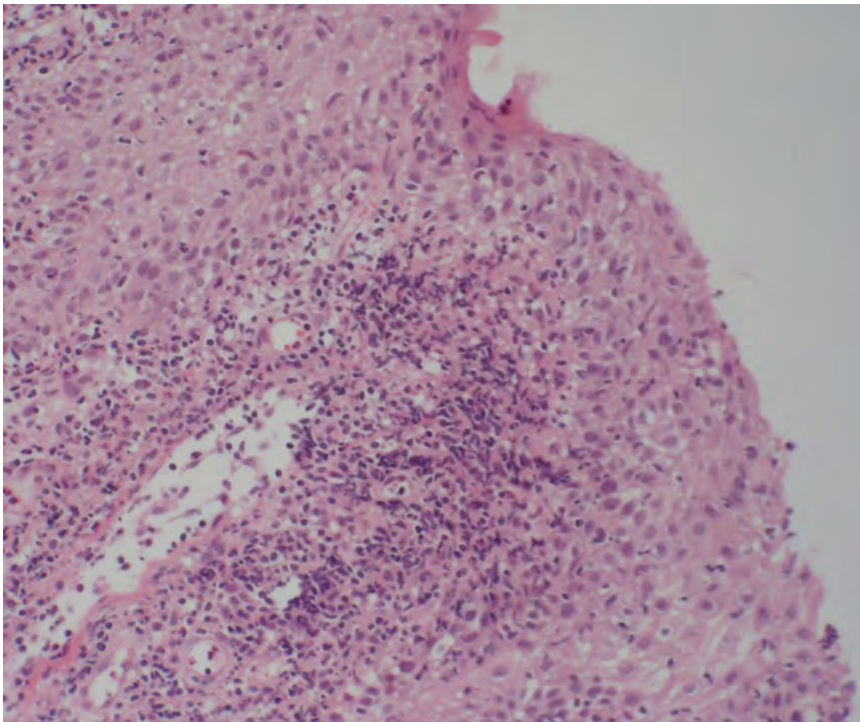


d. 血管 Behçet 病にみられた左鎖骨下動脈の閉塞

② Behçet 病の画像検査所見

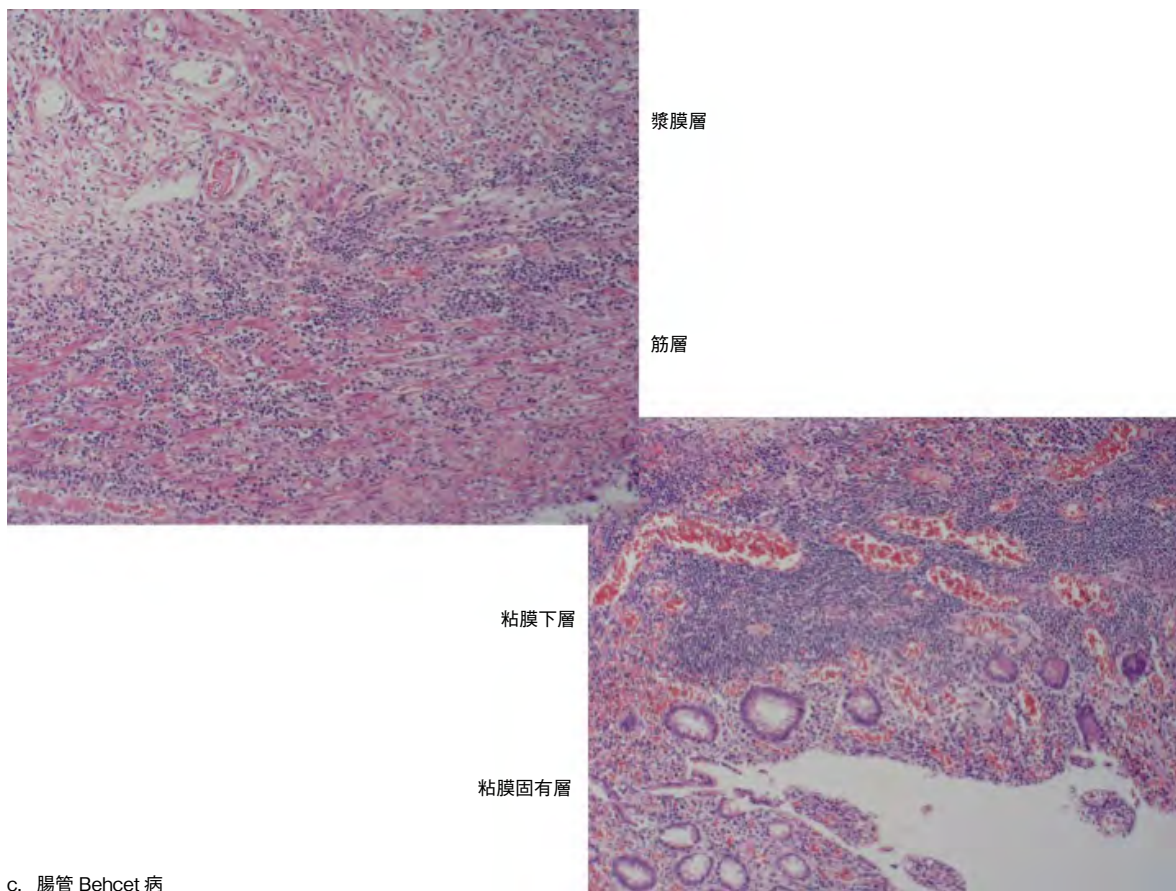


a. 神経 Behçet 病



b. 外陰部潰瘍





c. 腸管 Behçet 病

③ Behçet 病の病理組織像

(廣畑俊成)