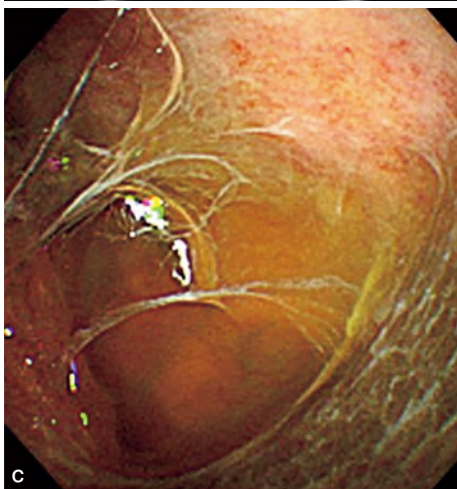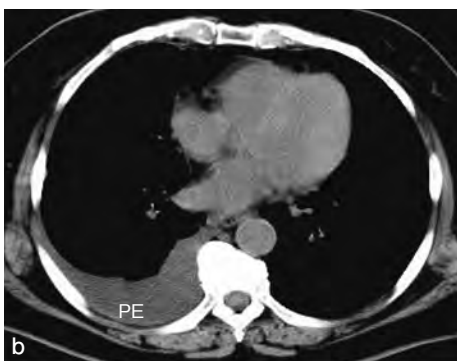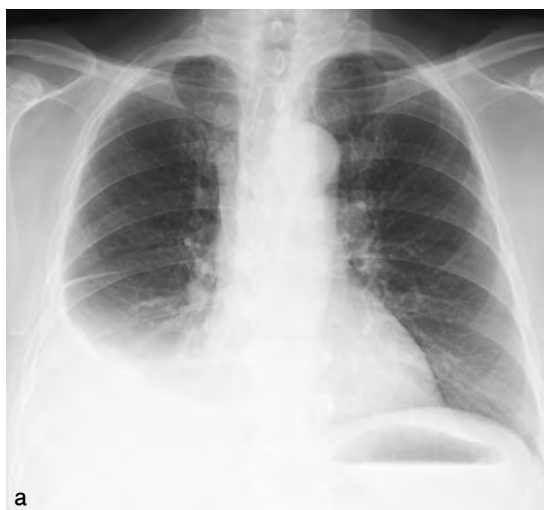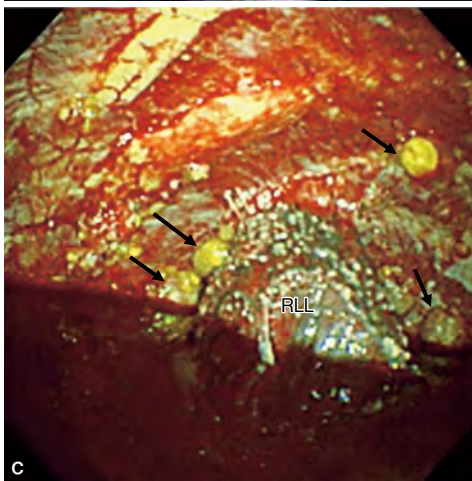



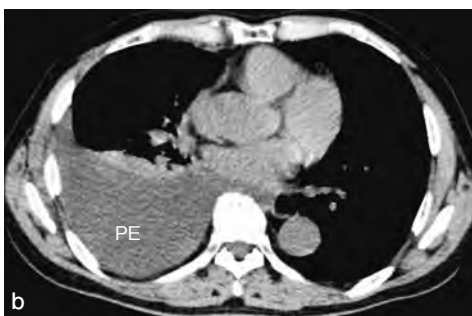
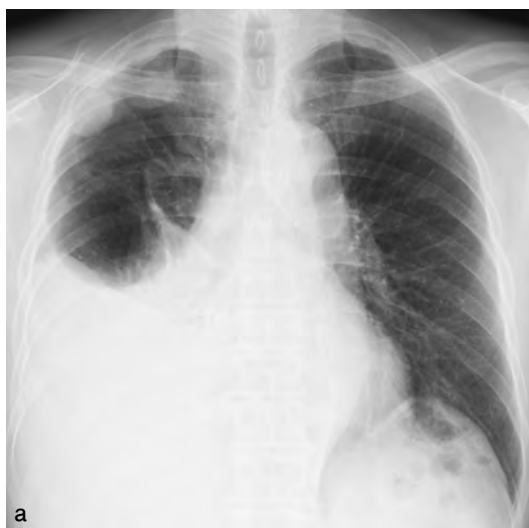① 結核性胸膜炎 (71 歳, 女性)

胸部X線 (a), CT (b) で右胸水を認めた。局所麻酔下胸腔鏡検査 (c) では淡黄色胸水と胸膜肥厚とフィブリン網を認めた。生検では乾酪壊死を伴う類上皮細胞肉芽腫を認め、結核性胸膜炎と診断された。PE: 胸水。



② 悪性胸膜中皮腫 (67 歳, 男性)

胸部X線 (a), CT (b) で右上肺野の腫瘤影と右胸水を認めた。局所麻酔下胸腔鏡検査 (c) では血性胸水と臓側胸膜の結節性病変 (矢印) を認めた。生検組織は悪性胸膜中皮腫 (上皮型) であった。PE: 胸水, RLL: 右下葉。